Lane Medical Library

Die Beziehungen der mütterlichen Gefässe zu den intervillösen Räumen der reifen Placenta speciell zur Thrombose derselben („weisser Infarct").

Inaugural-Dissertation

zur Erlangung der Doctorwürde

der hohen medicinischen Facultät

der

Universität Bern

vorgelegt von

Karl Rohr,
Arzt aus Bern.

Mit einer Tafel.

Von der Facultät zum Druck genehmigt auf Antrag von Herrn Professor Langhans.
Bern, 14. November 1888. Der Decan
Prof. Demme.

Berlin.
1889.

Seinen lieben Freunden

Dr. med. W. Lindt

und

Dr. med. E. Kummer

gewidmet

vom Verfasser.

Ich übergehe die älteren Angaben über den Zusammenhang der mütterlichen Gefässe mit den intervillösen Räumen der Placenta. Denn erst in den letzten Jahren gelang es — Dank der trefflichen Einbettungsmethode in Celloidin — über diesen Punkt vollständig sicheren und einwurfsfreien Aufschluss zu erhalten, namentlich über die wichtigen arteriellen Mündungen. Diese Mittheilungen rühren von Waldeyer[1]) und Nitabuch[2]) her. Ersterer wies die arteriellen und venösen Oeffnungen für mehrere Placenten aus dem 5.—8. Monat, letztere für eine solche aus dem 5. Monat nach. Mir stand zu gleichem Zwecke eine reife Placenta in Verbindung mit dem Uterus zur Verfügung. Da sie aber zahlreiche Thrombosen, sogenannte Fibrinkeile, Infarcte enthielt, so dehnte sich meine Untersuchung auch auf die Entstehung der letzteren aus.

Der Uterus stammt von einer 40jährigen Frau, welche auf der hiesigen geburtshülflichen Klinik am 14. October 1885 Morgens 10½ Uhr gestorben war.

Ich theile hier einen Auszug aus der Krankengeschichte, die ich der Güte des Herrn Prof. Müller verdanke, mit.

Frau S., 40 Jahre alt, machte zur Zeit der Pubertät eine entzündliche Brustkrankheit und eine Hirnentzündung durch. Seitdem war sie gesund bis zu ihrer ersten Schwangerschaft, die ihm November 1884 eintrat. Im 7. Schwangerschaftsmonat bekam Pat. Oedem an den Füssen und im Gesicht, welche schnell zunahmen, so dass sie das Bett hüten musste. Ende

[1]) Sitzungsberichte der Berliner Akademie. 1887. VI.

[2]) Beiträge zur Kenntniss der menschlichen Placenta. Inauguraldiss. Bern 1887.

des 7. Schwangerschaftsmonats, am 12. Nov. 1884, stellten sich eklamptische Anfälle ein, weshalb Pat. am 17. Nov. in die hiesige Entbindungsanstalt aufgenommen wurde. Bei ihrer Aufnahme war der Status folgender: Gesicht gedunsen. Oedem an Armen und Beinen, am Labium sinistrum und den Bauchdecken. Kein Ascites. Hydrothorax mässigen Grades. Grossblasiges Rasseln über beiden Lungen. Herzdämpfung normal. Herztöne rein. Puls voll. Arterie mässig gespannt. Der Harn ist spärlich, enthält viel Albumin und reichliche Cylinder. Pat. klagt über Kopfschmerz und Schwindelgefühl, schläft fast beständig. Da weitere eklamptische Anfälle folgen, wird zur künstlichen Frühgeburt geschritten. Erst während mehrerer Tage Versuch mit Galvanisation, dann Bougirung. Es wird ein faultodtes Kind geboren. Die Eihäute müssen zum Theil manuell entfernt werden. Wochenbett verläuft normal. Am 22. Januar 1885 wird Pat. entlassen; sie zeigt keine Oedeme mehr. Der Eiweissgehalt des Urins beträgt $\frac{1}{4}$ der Flüssigkeitssäule.

Am 13. October 1885 wird die Pat. bewusstlos wieder auf die Klinik gebracht. Die begleitende Person giebt an, dass Pat. nach ihrem Austritt aus der Klinik nur 2mal die Regeln gehabt habe, und dann wieder schwanger geworden sei. Bald nach der Conception sei das Allgemeinbefinden sehr schlecht geworden; Wassersucht, die öfters zu- und abnahm, und Sehstörungen seien aufgetreten; der Appetit sei ganz weggeblieben. Vor 8 Tagen seien die Oedeme rasch ganz verschwunden; am 12. October habe dann Pat. plötzlich das Bewusstsein verloren und starke Krämpfe gehabt, wobei Schaum vor den Mund getreten sei. Solche Anfälle haben sich im Laufe des Tages öfters wiederholt. Bei ihrer Aufnahme in die Klinik ist Pat. tief comatös, sie reagirt auf Hautreize nur schwach; die Pupillen sind eng; nirgends findet sich Oedem vor. Der Puls ist hart. Die Katheterisation erzielt nur wenig Urin mit viel Cylindern und Albumen, dessen Menge das halbe Volum der Flüssigkeitssäule beträgt. Durch heisse Bäder wird die Diaphorese angeregt; eine Venaesection wird vorgenommen, Aether und Campher subcutan injicirt. Am 14. Oct. $10\frac{1}{2}$ Uhr Morgens tritt, ohne dass Pat. noch einmal erwacht wäre, der Exitus ein.

Die Leiche wird am 15. Oct. durch Herrn Prof. Gasser mit $\frac{1}{2}$procentiger Chromsäure injicirt. Der Uterus wird daraufhin sammt seinem Inhalt herausgenommen und in Spiritus gelegt. Die Untersuchung der Nieren durch Herrn Prof. Langhans ergiebt folgendes, mir gütigst von ihm mitgetheilte Resultat.

Die Nieren sind sehr gross und machen den Eindruck einer grossen weissen Niere. Sie sind gleichmässig schön gelb, also von Chromsäure gut durchtränkt. Mikroskopisch findet sich als Zeichen der früheren Prozesse eine leichte Verdickung des Stromas in der Rinde ohne Zellinfiltration. Ferner finden sich in den Harnkanälchen, im Labyrinth und den Markstrahlen körnige Massen, rothe Blutkörperchen und spärliche homogene Cylinder. Die Glomeruli enthalten zum Theil geronnene Exsudatmassen auf dem Kapselepithel aufliegend, welches selbst unverändert ist. Das Epithel der Glomeruli ist an einigen wenigen Stellen geschwellt. Die Capillar-

schlingen scheinen an den meisten Glomeruli solide und zwar mit kernreichem Protoplasma ausgefüllt zu sein. In manchen Glomeruli sind die Capillarlumina deutlich; aber die Capillarwand scheint verdickt zu sein.

Im April 1887 wird der Uterus nach $1\frac{1}{2}$ Jahre langem Liegen in Spiritus durch einen Medianschnitt eröffnet. Der Fötus zeigt die Verhältnisse eines reifen Kindes; die Placenta entspricht also dem Ende der Gravidität. Bei der Eröffnung zeigt es sich, dass der Cervicalkanal fast verstrichen und der Muttermund etwa $\frac{1}{2}$ cm weit geöffnet ist. Die Eihäute liegen dem Fötus dicht an; in der Nähe des Muttermundes sind sie von der Wand des Uterus abgehoben und stark gefaltet; es haben also Contractionen stattgefunden.

Die Placenta wird nun sammt dem entsprechenden Theil der Uteruswand in 17 Scheiben zerlegt, die eine Länge von $2\frac{1}{2} - 3\frac{1}{2}$ cm haben, jede umfasst Placenta und Uteruswand vom Amnion bis zum peritonäalen Ueberzug und hat eine wechselnde Dicke von 6—14 mm.

Die Mehrzahl dieser Stücke wurde einige Wochen lang einer Ganzfärbung in Grenacher'schem Alauncarmin unterworfen, und nachher mit Wasser gründlich ausgewaschen, bis sie keinen Farbstoff mehr abgaben. Darauf folgte Einbettung in Celloidin.

Die mit Celloidin gut durchtränkten Scheiben wurden nun mit dem grossen Thoma'schen Mikrotom in Schnitte zerlegt. Die Dicke dieser war etwas verschieden und schwankte zwischen 0,03 und 0,06 mm. Begreiflicher Weise kann man an dickeren Schnitten den Gefässverlauf viel leichter verfolgen als an dünneren. Die geringere Zahl der Schnitte macht auch die Verfolgung eines Gefässes viel leichter; nur darf natürlich die Dicke des Schnittes ein gewisses Maass nicht überschreiten; derselbe muss durch Balsam immer vollständig durchsichtig werden.

Ich ging ganz im Anfang nach Nitabuch so vor, dass jeder Schnitt gleich in Alkohol unter der Loupe auf Gefässöffnungen betrachtet wurde; enthielt er welche, so wurde er aufgehoben um nach Einlegen in Nelkenöl und Canadabalsam genau untersucht zu werden. Es zeigte sich aber, dass die Verfolgung der Gefässmündungen hier eine viel schwierigere war, als in den Nitabuch'schen Präparaten. An den letzteren, die mir ebenfalls vorgelegen haben, kann man die betreffenden Verhältnisse und namentlich die wichtigen Mündungen der Arterien meist klar mit blossem Auge erkennen. An der mir vorliegenden Placenta aber waren die ausmündenden Arterien erheblich enger; weiterhin kamen nun, wie schon oben erwähnt, pathologische Veränderungen hinzu.

Es wurden deshalb, nachdem 4 Scheiben der Placenta auf diese Weise ohne zuverlässiges Resultat geopfert waren, die ganzen Schnittserien aufgehoben. Damit die Schnitte nicht zu gross würden, wurde meist sowohl die tiefere Schicht der Muscularis als auch die an das Chorion anstossenden Partien der Placenta foetalis sammt dem Chorion selbst entfernt: so erhielt ich Schnitte von durchschnittlich $2\frac{1}{2} - 3\frac{1}{2}$ cm Breite bei $1\frac{1}{2} - 2$ cm Höhe. Ich habe im Ganzen 8 vollständige Schnittserien erhalten, die je nach der Dicke der betreffenden Scheiben eine verschiedene Anzahl von Schnitten

(meist 120—160) enthielten. Auch 4 ungefärbte Stücke wurden untersucht, so dass also im Ganzen drei Viertel der Placenta in Schnitte zerlegt wurden.

Die Conservirung der Placenta war eine recht gute, wie auch die mikroskopische Untersuchung der verschiedensten Organe und Gewebe aus der betreffenden Leiche zeigte, dass die histologische Structur durch die Chromsäureinjection auf das Schönste erhalten war. Auch die Ganzfärbung war meist geglückt; nur hie und da war das Centrum der Scheiben wenig gefärbt; einige Schnitte wurden ohne wesentlichen Erfolg noch in Alauncarmin nachgefärbt.

Hinsichtlich des Effects der Chromsäureinjection auf den Inhalt der Blutgefässe will ich bemerken, dass, wie zu erwarten war, dieselben meist kein Blut enthielten, soweit sie der Circulation noch zugängig waren. Die Venen waren fast immer blutleer; die intervillösen Räume enthielten, wenn wir von den Thromben absehen, zum Theil ebenfalls kein Blut, allerdings waren andere Stellen hauptsächlich in der Nähe der Thromben von dicht gehäuften Blutkörperchen angefüllt. Von den Arterien waren die normalen auch fast blutleer, während die veränderten, die zu den thrombosirten Stellen führten, sofort durch ihre strotzende Füllung mit rothen Blutkörperchen auffielen.

Die Oberfläche der Serotina, welche nach dem grossen von den Zotten eingenommenen Placentarraum hinsieht, ist bekanntlich nicht eben, sondern bietet zahlreiche Unebenheiten dar, die ich für die vorliegende Placenta in Kurzem skizziren muss, ehe ich zu den Gefässöffnungen selbst übergehe.

Sie sind nicht etwa durch Contractionen des Uterus veranlasst; denn die fötale Fläche der Placenta war völlig glatt und eben und nur im Gebiet des Chorion laeve waren Faltungen vorhanden; auch fanden sich nur an einer Stelle des Placentarrandes Zerreissungen der Septa innerhalb der spongiösen Schicht, so dass hier eine Spalte von etwa 2 cm Länge entstanden war; und grade an dem Rande findet sich überall und so auch hier eine etwa $1\frac{1}{2}$ cm breite Zone, in welcher die Serotina eben ist.

Von den Erhebungen kann man 3 Formen unterscheiden, die jedoch mannichfache Uebergänge und Combinationen darbieten:

1) niedrige, etwa 1—4 mm hoch, an der Basis breit, nach oben hin sich zuspitzend, oder am Ende durch Einbuchtungen, wiederum in kleinere Fortsätze gespalten. Ihre Basis hat einen runden oder polygonalen Querschnitt; niemals bilden sie längere Leisten auf der Oberfläche der Serotina.

2) grössere, mit breiter Basis, beetartig, etwa bis $\frac{1}{2}$ cm

hoch, $1\frac{1}{2}$ cm breit und dick[1]). In ihnen liegen die korkzieherförmigen Windungen der Arterien. Von ihrer Oberfläche gehen meist noch zahlreiche kleinere Fortsätze aus.

Diese beiden Formen finden sich mehr in den centralen Partien.

3) lange, säulenartige, an der Basis, mit der sie aufsitzen, nur wenig sich verbreiternd; ihr Ende ist meist ein wenig kolbig angeschwollen. Sie steigen im Centrum der Placenta fast senkrecht in die Höhe, nach dem Placentarrande hin dagegen schräg, in einem immer spitzer werdenden Winkel von 80—50°. Ihr Querschnitt ist annähernd rund, mit einem Durchmesser von $\frac{1}{2}$ mm; nirgends sind sie membranös und verdienen daher den Namen von Septa nicht. Wegen des schrägen Verlaufes werden sie natürlich häufig auch quer getroffen und stellen dann runde und längliche grosszellige Inseln mitten zwischen den Zotten dar. Manchmal biegen sie mitten im Placentarraum um, um mehr der Serotina parallel zu verlaufen. Das Chorion erreichen sie jedenfalls in einer Randzone von 1—2 cm Breite nicht selten. In der Mitte scheint die Mehrzahl frei zu enden. Diese Fortsätze stehen nicht sehr dicht; zum mindesten finde ich $\frac{1}{2}$ cm Zwischenraum zwischen benachbarten.

Aus der Histologie der Serotina berühre ich nur einige Punkte. Es ist bekannt, dass sie im Wesentlichen aus den grossen epithelähnlichen länglichen oder polygonalen Zellen mit grossem bläschenförmigem Kern, den „Decidualzellen“ besteht. Diesen sind sehr zahlreiche, viel kleinere, lange, spindelförmige oder Rundzellen von bindegeweblichem Charakter beigemischt. In den unteren Schichten, also der spongiösen Zone, prävaliren diese meist über die Decidualzellen und sind hier auch bald reichlicher, bald spärlicher mit Riesenzellen und seltener mit Bündelchen von Muskelfasern gemischt.

In den obern Schichten findet sich fast stets der von Nitabuch beschriebene Fibrinstreifen, auf den ich etwas näher eingehen muss. Derselbe ist öfters unterbrochen und weniger

[1]) Unter Breite verstehe ich den Querdurchmesser, wie er sich direct am Schnitte darbietet, unter Dicke den gleichen, aber in der auf die Schnittrichtung Senkrechten; die Dicke ergiebt sich also nur aus der Combination zahlreicher Schnitte.

scharf begrenzt, als in den Nitabuch'schen Präparaten. Er zieht sich meist wenig von der Oberfläche entfernt hin, läuft quer durch die Basis der höheren Fortsätze oder in halber Höhe derselben und scheidet so die Serotina in zwei sehr ungleiche Schichten.

In meinem Präparat sind die Verhältnisse aber complicirt durch einen zweiten Fibrinstreifen, der sich fast durchweg vorfindet, in den centralen Partien allerdings stärker entwickelt, als in den peripherischen. Er liegt stets in der obersten Schicht der Serotina und folgt demnach allen Unebenheiten ihrer Oberfläche; so bildet er ihre Grenze gegenüber dem Placentarraum. Ich habe wenigstens niemals das Endothel der ausmündenden Gefässe auf die Oberfläche der Serotina sich umschlagen und fortsetzen sehen, wie Nitabuch, dagegen finde ich öfter, wenn auch nur an beschränkten Stellen der Serotina eine Schicht aufgelagert, die vollständig dem Chorionepithel gleicht.

Dieser Grenzfibrinstreifen, den ich der Kürze halber obern Fibrinstreifen bezeichne, fällt an Einbuchtungen zwischen Fortsätzen mit dem unteren zusammen; auch an den Stellen, wo die Serotinaoberfläche ziemlich eben ist, verlaufen beide ganz nahe aneinander, so dass sie fast verschmelzen. An Fortsätzen aber gehen sie weit auseinander; der tiefe geht quer durch deren Basis, der obere folgt ihrem freien Rande. An den beetartigen, von Gefässöffnungen eingenommenen theilt sich der untere in mehrere Aeste, welche die Oeffnungen zwischen sich nehmen.

Beide bestehen aus einer homogenen oder (durch der Oberfläche parallele, feine Kanäle) streifigen, stark glänzenden Grundsubstanz, die sich mit Alauncarmin ziemlich intensiv färbt, aber etwas schmutzigroth oder braunroth, mit Hämotoxylin graugelb bis graugrün. Die Weigert'sche Fibrinreaction gelang nicht, vielleicht wegen der vorausgegangenen Chromsäureinjection der Placenta. Gleichwohl halte ich dieses Gewebe für identisch mit dem kanalisirten Fibrin von Langhans.

In den Randpartien des oberen Streifens finden sich zahlreiche Kerne, wohl von farblosen Blutkörperchen herrührend. Nach dem Zottenraum hin sendet er oft mehr oft weniger weit Ausläufer von derselben Structur zwischen die einzelnen Zotten hinein, welche so fest eingebettet in diese streifige Substanz er-

scheinen. Nach dem decidualen grosszelligen Gewebe hin geht die Substanz der Streifen ganz allmählich in die helle homogene oder streifige Intercellularsubstanz desselben über. Dabei sind viele der Zellen auch schon in Degeneration begriffen, indem nur noch der Kern deutlich, der Zellleib aber schon mit der Intercellularsubstanz verschmolzen ist.

Der untere Fibrinstreifen theilt also das eigentliche grosszellige Gewebe in 2 Schichten; Nitabuch hat zuerst auf gewisse Unterschiede in deren Zusammensetzung hingewiesen; auch in meinen Präparaten finden sich dieselben. Ich fasse sie hier nur kurz zusammen.

1) Die obere Schicht besteht aus grossen, polyedrischen, den sogenannten Decidualzellen. Nur in ihr finden sich eingewachsene Zotten, letztere dringen wohl in den unteren Fibrinstreifen ein, überschreiten aber niemals seine untere Grenze.

2) Die tiefere Schicht besteht mehr aus in die Länge gestreckten, der Oberfläche parallelen spindelförmigen Zellen, die in Reihen angeordnet sind. Hier finden sich ferner Riesenzellen, die nach der Tiefe hin an Zahl zunehmen und sich manchmal in grosser Anzahl bis in die obern Schichten der Muscularis nachweisen lassen. Wie ich übrigens hier bemerken will, habe ich dieselben niemals in den Venenlumina gesehen, allerdings liegen sie häufig direct unter ihrem Endothel; eine Einwanderung derselben aber in die Venen, und eine dadurch bedingte Thrombenbildung, wie sie Friedländer[1]) und Leopold[2]) beschreiben, fehlt in meinem Präparat.

In der Arbeit von Nitabuch ist die Vermuthung ausgesprochen, dass das über dem unteren Fibrinstreifen liegende Gewebe vielleicht fötalen Ursprungs sei. Es ist in dieser Beziehung immerhin interessant, dass der tiefere Fibrinstreifen in meinem Präparat nicht ganz selten unterbrochen ist, und in Folge dessen in dieser reifen Placenta die obere und die untere Schicht nicht so scharf von einander getrennt sind, wie in dem aus dem sechsten Monat stammenden Nitabuch'schen Präparate.

[1]) Physiologisch-anatomische Untersuchungen über den Uterus. Leipzig 1870.

[2]) Studien über die Uterusschleimhaut. Leipzig 1877.

Die Mündungen der Venen.

Ich führe aus der Literatur nur die neuesten Angaben von Waldeyer und Nitabuch an. Waldeyer schreibt: „Schon tief in der musculösen Uterinwand erscheinen die Venen auf Schnitten wie grosse injicirte Spalten mit Endothelbelag. So treten sie an die Serotina heran, ohne Windungen zu machen; man sieht sie vielmehr der decidualen Fläche des Uterus parallel verlaufen, oft auf lange Strecken und ganz allmählich zur eigentlichen Placentargrenze, d. h. zu den Zwischenzottenräumen aufsteigen. Beim Uebergang ihrer Lichtung in die letzteren zeigt sich die Uterinseite der Venen meist nicht von so zahlreichen Decidualzellen umgeben, sondern wird abgesehen vom Endothel, von der Muskelwand des Uterus begrenzt, in die andere, die Placentarseite ragen die Zotten anscheinend offen hinein u. s. w.“

Nitabuch[1]) hat mehr als die Hälfte einer 6monatlichen Placenta in einzelnen Stücken in Celloidin gehärtet und in Schnitte zerlegt, von denen jeder durch die ganze Uteruswand bis zum Chorion hindurchging. Nach ihr erfolgt die Oeffnung so, dass an dem in der compacten Schicht der Serotina liegenden, der Oberfläche der letzteren parallel verlaufenden Venendurchschnitt, die dünne, ihn vom Placentarraum trennende Schicht, an einer Stelle von wechselnder Grösse unterbrochen ist. Die Oeffnung liegt bald in der Mitte, bald am Ende der venösen Spalte. Das fast ausnahmslos sichtbare Venenendothel reicht bis an die Oeffnung, schlägt sich daselbst um die Ränder derselben auf die Oberfläche der Serotina um, um auf lange Strecken dieselbe zu bekleiden. Weite und Form der Oeffnungen wechseln: bald schmale Spalten haben sie in andern Fällen eine Weite von 1 bis sogar 5 mm.

Ich fand in mehr als 1000 Schnitten 9 Venenmündungen, abgesehen von denen der Randvene. Sie sind im Allgemeinen ziemlich leicht aufzufinden, da das in den Placentarraum sich eröffnende oft etwas längere, oft sehr kurze Mündungsstück senkrecht oder in etwas schräger Richtung die oberste Schicht der Serotina durchbricht, und wegen seiner relativen Weite auch bei schräger Richtung immer auf mehreren aufeinanderfolgenden

[1]) a. a. O.

Schnitten erscheint. Zudem weisen Zottenhaufen, die man in venösen Lumina innerhalb der Serotina findet sicher auf eine nahe Venenmündung hin. Sie liegen mehr in den Randpartien, als in den centralen und zwar meist in den Einbuchtungen zwischen den Fortsätzen, oder wenigstens nahe der Basis derselben, niemals auf ihrer Höhe, in den mehr ebenen Randpartien auch vorwiegend in seichten Vertiefungen der Serotinaoberfläche.

In den oberflächlichen Schichten der Muscularis und den tieferen der Serotina bilden sie bis 1 cm lange, horizontale, oft in 2—3 Reihen über einander liegende Spalten, von spindelförmiger, 3eckiger oder auch verästelter Gestalt, nie mit kreisrundem Lumen, wie die Arterien. Schmale Endothelzellen mit stark vorspringendem Kern kleiden sie aus, oder liegen auch von der Wand losgelöst locker im Lumen; dadurch sind sie von den Drüsen zu unterscheiden.

Die Oeffnung in den grossen Placentarraum erfolgt nun einfach in der Weise, dass die trennende Schicht der Serotina oder auch die ganze Serotina, wenn die Vene auf den Muscularis aufliegt, unterbrochen ist; die beiderseitigen Decidualenden sind abgerundet. Der Grenzfibrinstreifen, der an diesen Stellen stets mit dem unteren Fibrinstreifen zusammenfällt, ist natürlich auch unterbrochen. Manchmal biegt er an der Oeffnung nach abwärts um, um das ausmündende Rohr noch eine Strecke weit in die Tiefe zu bekleiden. Dieses zieht selten ganz senkrecht, häufiger unter spitzem Winkel von 45°—90° gegen das spaltförmige Venenlumen hin, um es an einem seiner Enden, in seiner Mitte oder einer beliebigen Stelle dazwischen zu treffen (Fig. 2). Die Länge des Mündungsrohrs beträgt entsprechend der geringen Dicke der Serotina meist weniger als 1 mm; die Breite schwankt sehr. Wie sich aus der Combination einer Schnittserie ergiebt, ist sein Querschnitt annähernd rund, von einem Durchmesser von $\frac{1}{2}$ bis 2 mm; manchmal zeigt er in seiner ganzen Länge die gleiche Breite, oder erweitert sich etwas ampullenförmig kurz vor der engeren Mündung; seltener verengt er sich trichterförmig nach der Tiefe. Unter seinem Endothel liegt öfters noch eine ganz dünne Schicht längsverlaufender, schmaler Bindegewebszellen, manchmal fibrinös degenerirt. In andern Fällen folgt auf das Endothel gleich das eigentliche Gewebe der Serotina, die grossen,

rundlichen, cubischen Decidualzellen. Das Endothel reicht meist bis an die Serotinaoberfläche, aber ohne sich auf diese noch fortzusetzen.

Der Verlauf einer Vene bis zu ihrer Mündung lässt sich also in Kürze in folgender Weise schildern. In der Muscularis steigt sie mässig steil gegen die Decidua empor. In der Grenzschicht zwischen beiden verläuft sie fast parallel und gelangt nur ganz allmählich in etwas höhere Decidualschichten. Dann ändert sie plötzlich ihre Verlaufsrichtung und steigt nunmehr mit rundem Querschnitt unter spitzem bis rechtem Winkel gegen die Oberfläche der Decidua an, um in einer ihrer Einsenkungen in den grossen Placentarraum zu münden.

In den meisten peripherischen Schnittserien findet sich am Rande der Placenta ein durch seine Grösse hervorragendes Lumen oder deren mehrere, von denen sich aber eines durch bedeutende Grösse vor den andern auszeichnet. Es entsprechen diese Lumina dem grossen venösen Randsinus oder Randplexus. Er liegt meist ganz in der Decidua, die ihn so nach oben und nach unten begrenzt, seltener direct auf der Muscularis. Das Lumen oder, wenn deren mehrere sind, das Hauptlumen bildet eine Spalte von bis 2 cm Breite — in dem oben definirten Sinn — bei einer Höhe von höchstens 1½ mm. Die Lage dieses Lumens zum Rande der Placenta ist nicht immer die gleiche, bald liegt es fast ganz ausserhalb desselben, so dass es zum grössten Theil unter das Chorion laeve zu liegen kommt, bald dagegen ist es gegen das Centrum der Placenta hin so weit verschoben, dass es vollständig von Serotina bedeckt ist und den Placentarrand nicht einmal erreicht. Am häufigsten ist eine Mittelform (Fig. 3). Das langgestreckte Lumen reicht dann auf der einen Seite über den Placentarrand hinaus, auf der andern weit in die Placenta hinein, so dass deren Rand ungefähr über seiner Mitte steht. Nur an einer Schnittserie fehlen die Lumina des Randplexus; er ist hier unterbrochen. Die Wand wird durch ein stellenweise erhaltenes Endothel gebildet, unter dem eine dünne Schicht streifig fasrigen Bindegewebes sich findet.

Ihre zahlreichen Oeffnungen sind erheblich weiter wie die der übrigen Venen, ihr Durchmesser geht nehmlich bis 7 mm. Sie sind ziemlich gleichmässig auf den ganzen Umkreis der

Placenta vertheilt. Ich fand nach dem Ende einer Oeffnung eine neue etwa im 100. Schnitt, d. h. in einer Entfernung von 5 mm und mehr.

An einzelnen Stellen ist die Vene durch homogenes und reticuläres Fibrin, sowie eingeschlossene rothe Blutkörper thrombosirt.

In die Venenmündungen dringen Zotten ein, in die Randvene noch am wenigsten, in die anderen aber ausnahmslos, füllen die Oeffnungen manchmal vollständig aus, scheinen sogar durch Fibrin untereinander und hie und da auch mit der Venenwand zusammengebacken zu sein. Es reichen die Zotten manchmal bis an die Muscularis heran, füllen also gar nicht selten Venendurchschnitte aus, deren Zusammenhang mit dem grossen Placentarraum abgeschnitten ist.

Meine Resultate stimmen also im Wesentlichen mit denen von Nitabuch überein. Die geringen Differenzen betreffen: 1) die Randvene, welche in meinen Präparaten im ganzen mehr nach dem Placentarraum hingerückt erscheint; 2) ist an den übrigen Venen die bedeckende Schicht der Serotina, welche von dem Mündungsrohr durchbrochen ist, in dem Präparat von Nitabuch bedeutend dünner; 3) endlich lässt sich das Endothel nicht auf die Serotinaoberfläche verfolgen, sondern hört an der Mündungsstelle auf.

Die Mündungen der normalen Arterien.

Waldeyer beschreibt die Mündung der normalen Arterien wie folgt: „Je mehr die Arterien sich dem Decidualgewebe nähern, desto schwächer werden ihre Wandungen; schliesslich sind dieselben auf eine Lage platter Zellen beschränkt, an welche unmittelbar die Decidualzellen grenzen," die den Zwischenzottenräumen nächsten Windungen haben den Bau von einfachen Endothelröhren. „An einer letzten Windung nun bemerkt man, wie von der einen Seite, der Uterinseite, noch eine klare, abgerundete Begrenzung vorhanden ist, während nach der Placentarseite hin diese verloren scheint und die Zotten in die Injectionsmasse hineinragen, mit andern Worten die Gefässlichtung in die Zwischenzottenräume übergeht."

Nitabuch constatirt das häufige Vorkommen der Arterien

in den centralen Partien. Hier findet sie unter Decidualwülsten Gruppen von prall gefüllten Oeffnungen, die Durchschnitte der Arterie darstellen, zumal in den tieferen Lagen der compacten Schicht der Decidua unter dem Fibrinstreifen. Plötzlich durchbricht eine dieser Oeffnungen den Fibrinstreifen und die darüberliegende grosszellige Schicht, und gelangt ohne sich weiter zu theilen in den intervillösen Raum. Dies geschieht meist am seitlichen Abhang eines der Decidualwülste. Die Arterienwand besteht nach ihr aus einem deutlich sichtbaren, kernhaltigen, endothelialen Rohr und darunter eine ganz dünne Lage von streifigfasrigem Gewebe, auf welches nach aussen das grosszellige Decidualgewebe folgt. In der Minderzahl der Fälle reicht die endotheliale Bekleidung bis an die Mündung selbst und geht noch eine Strecke weit auf die Serotinaloberfläche über. Häufiger hört das Endothel kurz vor der Mündung auf und wird ersetzt durch eine unregelmässig in das Lumen vorspringende Schicht ziemlich compacter, würfelförmiger Zellen, die durch feine Intercellularsubstanz oder leere Zwischenräume getrennt sind.

In meinem Präparat fanden sich nur zwei normale, arterielle Mündungen, beide nur $1\frac{1}{2}$ bis 2 cm vom Placentarrand entfernt: die übrigen, mehr central liegenden waren pathologisch verändert. Ich werde zuerst die normalen Arterien beschreiben und beginne mit der Arterie, wie sie uns in der Muscularis entgegentritt.

Hier stellen ihre Durchschnitte runde oder ovale Oeffnungen dar, oft zu 2 oder mehreren neben einander gelegen; ihre Wand, deren Dicke etwa $\frac{1}{7}$ — $\frac{1}{10}$ des Durchmessers des Lumens beträgt, besteht aus Endothel mit Kernen, die oft knopfartig in's Lumen vorspringen, aus Media und Adventitia. Bei dem Eintritt in die Decidua fällt die Media weg, es bleibt noch das Endothel und eine streifig fasrige Aussenschicht, die im weiteren Verlauf stets dünner wird. Dann kommt nach aussen das grosszellige deciduale Gewebe. Sie gleicht also jetzt der Vene, ist aber durch den runden Querschnitt leicht zu unterscheiden. Dieser Eintritt in die Decidua erfolgt in der Nähe einer der oben beschriebenen beetartigen Erhebungen, in welche sie korkzieherförmige Windungen bildet, um an einer der seitlichen Flächen auszumünden. Auf Durchschnitten sieht man hier bis 20 Oeff-

nungen, etwa 0,5 mm weit, rund, oval, hufeisen- und S-förmig, bis zu einer Länge von 2 mm. Diese Knäuel sind von etwas wechselnder Grösse; manche messen 5 mm in der Höhe, 10 mm in der Breite und Dicke, und nehmen bis 100 und mehr Schnitte in Anspruch; sie reichen selbst bis auf die Muscularis und unterbrechen daselbst die spongiöse Schicht. Die Septa zwischen den einzelnen Oeffnungen werden von Verästelungen des unteren Fibrinstreifens eingenommen, welcher das deciduale Gewebe hier vollständig verdecken kann. Wenn es auch bei der grossen Zahl von Schnitten schwierig ist, durch Combination und Zeichnen der einzelnen Bilder sich eine körperliche Vorstellung von dem Verlauf der Arterie zu construiren, immerhin glaube ich als sicher annehmen zu können, dass die Arterie während des ganzen Verlaufs in der Serotina keine Aeste an dieselbe abgiebt.

Das eigentlich ausmündende Rohr verläuft horizontal und mündet sich etwas verengend in den grossen Placentarraum. Dasselbe hat bis kurz vor der Mündung deutliches Endothel, die Zellen sehr schmal, ihre Ausläufer fast fadenförmig, und darunter eine dünne faserig streifige Adventitia mit langen, schmalen Kernen und hie und da durchsetzt von einzelnen oder Gruppen farbloser Blutkörper; dann kommen grosse, längliche Decidualzellen. Plötzlich, circa $1\frac{1}{2}$ mm von der Mündung, hört das Endothelrohr auf; der Zug streifig-faserigen Bindegewebes, der es bisher umgab, wird erheblich schwächer und schwenkt beiderseits etwas vom Gefässlumen ab, und mit ihm die Züge der Decidualzellen.

Auch diese lagern sich um, und bilden also jetzt die Wand des Mündungsstückes, grosse, epithelähnliche Zellen in mehreren Lagen. Sie zeigen ziemlich compacte Gestalt, polygonale oder quadratische Formen mit Abstumpfung der Ecken; die Kerne sind gross, scharf contourirt. Sie gleichen also völlig den Zellen der oberen Serotinaschicht im Gegensatz zu den länglichen dichter gestellten der unteren Schicht. Sie liegen sehr lose aneinander, zum mindesten durch feine Spalten, öfters auch durch grössere, offenbar leere Zwischenräume von einander getrennt. Die obersten Zellen ragen direct in's Gefässlumen hinein, und zwar etwas unregelmässig, die eine Zelle mehr, die nächste wieder weniger und steht also gegen die benachbarte etwas zu-

rück. So wird die Gefässbegrenzung hier nicht mehr durch eine gerade Linie, sondern durch eine unregelmässig krumme dargestellt. Die Mächtigkeit dieser Schicht polygonaler Zellen ist verschieden und wechselt von einer bis zu acht auf einander liegenden Reihen. So liegen diese Zellen an einzelnen Stellen so zahlreich, dass ihre Masse einen erheblichen Vorsprung in's Innere des Lumens bildet, dieses verengernd; anderwärts liegen sie wieder nur in einer oder zwei Reihen, so dass das Lumen daselbst wieder erheblich erweitert wird (Fig. 1). Diese Verschiedenheit in der Mächtigkeit der Wandzellschicht und das sich Vorfinden analoger Zellen frei im Lumen macht es sehr wahrscheinlich, dass sie stellenweise durch den Blutstrom dislocirt werden konnten, wozu sie ihre sehr lockere Verbindung entschieden disponirt.

Aus dem Vergleich einer Reihe aufeinanderfolgender Schnitte scheint nun hervorzugehen, dass der Gefässknäuel einer der zwei normalen Arterien meines Präparats nicht aus einer sondern aus zwei Arterien besteht. Diese vereinigen sich erst ganz kurz vor der Mündung. Die beiden Einzelarterien haben noch Endothelauskleidung, erst das gemeinsame Ausführungsrohr zeigt die charakteristischen polygonalen Zellen als Wandbelag. Das Lumen des gemeinsamen Mündungsstückes hat denn auch wenigstens direct nach der Vereinigung einen erheblich grösseren Durchmesser, als das der beiden Zuflussrohre. Um ganz sicher zu sein, dass es sich hier wirklich um eine Anastomose zweier Arterienstämme vor der Mündung handelt, wäre eine makroskopische Präparation wohl unerlässlich: ich lasse deshalb diese Frage offen.

Hingegen konnte ich sicher constatiren, dass kurz vor der Mündung der Arterie aus dieser ein kleiner Ast entspringt, um für sich in den Zottenraum zu münden, im Gegensatz zu den Resultaten von Nitabuch. Sie schreibt: „Wenn die Arterie in die compacte Zone der Serotina eingetreten ist, scheint sie sich nicht mehr zu theilen.“ Es hat dies für die Arterien meines Präparates also nur insofern seine Gültigkeit als sie, wie oben schon erwähnt, während ihres Verlaufs durch die Serotina keine nennenswerthen Aeste für diese abgeben.

Der Anfangs- und Endtheil dieses Zweiggefässes sind nicht

auf dem nehmlichen Schnitte deutlich zu sehen, sondern ergeben sich erst aus der Combination mehrerer Schnitte; es ist deshalb in Fig. 1 sein peripherisches Endstück nicht mehr getroffen. Das Zweiggefäss entspringt aus der Hauptarterie gerade an der Stelle, wo deren Endothel aufhört. Während diese ihre Richtung ungefähr beibehaltend an den seitlichen Abhang der Decidualerhebung zieht, begiebt sich das Zweiggefäss gegen deren Gipfel hin. Es mündet daselbst nicht ganz frei in den Zottenraum, da sich Zotten auch an seiner Mündungsstelle an die Decidualoberfläche anlegen. Dass wir es mit einem wirklichen Gefäss und nicht mit einem Kunstproduct zu thun haben, ergiebt sich abgesehen von seiner regelmässigen Gestalt auch aus der Wandconstruction. Sein Ursprungstheil ist nehmlich noch mit Endothel ausgekleidet; später begrenzen, gerade wie bei der Hauptarterie die grossen, polyedrischen, locker stehenden Zellen sein Lumen. Das Zweiggefässchen hat einen Durchmesser von 0,15 mm; es im Gegensatz zu der viermal breiteren Hauptarterie Capillare zu nennen, verbietet der Umstand, dass beide die nehmliche Wandstructur haben, nur die Grösse und Verlaufsrichtung verschieden sind.

Kehren wir noch einmal zur Mündung der Hauptarterie zurück. Das circa 1,5 mm lange Mündungsstück ist, wie oben beschrieben, von wechselndem Caliber; es buchtet sich unregelmässig aus, und schnürt sich wiederum ein. Gerade an der Mündungsstelle selbst ist es wieder etwas verengt. Diese seine unregelmässige Gestalt, der lockere Wandbelag, das directe Uebergehen des letzteren in die Decidua, also ein Fehlen ganz bestimmter Wandelemente, lassen das letzte Stück der Arterie, von da an, wo die Endothelauskleidung aufhört, mehr als eine durch den Blutstrom gewonnene Lücke im Decidualgewebe, denn als Gefäss erscheinen.

An der Mündungsstelle selbst treten die Zotten etwas zurück und lassen so daselbst einen kleinen Raum frei. Es können eventuell einige bis an die Mündung selbst hervortreten; ein eigentliches Hineinwachsen in diese dagegen, wie es bei den Venen in so ausgedehntem Maasse vorkommt, findet nie statt, wie das ja auch a priori aus den Verhältnissen des Blutstroms anzunehmen ist. In geringer Entfernung von der Mündung legen

sich die Zotten beiderseits wieder fest an die Decidualoberfläche an.

Der Verlauf einer Arterie ist also kurz folgender. Nachdem die Arterie die Muscularis verlassen und dabei die Media eingebüsst hat, gelangt sie in der Decidua in eine ihrer grossen Erhebungen, und steigt in dieser in korkzieherförmigen Windungen an. Sie begiebt sich dann in horizontaler Richtung an den seitlichen Abhang der Erhebung, um, nachdem sie vorher noch einen selbständig mündenden Ast abgegeben, daselbst zu münden. Dies letzte Stück zeichnet sich durch unregelmässige Weite und dadurch aus, dass seine Wand nicht mehr aus Endothel und fasrigem Bindegewebe besteht, wie die der korkzieherförmigen Windungen, sondern aus locker stehenden polygonalen Decidualzellen.

Es ist nicht gut möglich, die Resultate dieser Untersuchung mit denen Nitabuch's zu vergleichen, da die Zahl der von mir gefundenen normalen Arterien nur zwei beträgt. Nur das eine will ich hervorheben, was von vorneherein nicht zu erwarten war; nehmlich, dass die Arterienlumina in der mir vorliegenden, reifen Placenta erheblich enger sind, als in der aus dem 6. Monat stammenden von Nitabuch. In Folge davon und der grösseren Dimensionen der Knäuel in meinem Präparat war die Untersuchung erheblich schwieriger geworden. Die eigenthümliche Erscheinung, dass die Arterie gerade an ihrer Mündung selbst enger ist, als im ganzen Verlauf des Knäuels, ist auch von Nitabuch, wenn auch in geringerem Maasse gesehen worden.

Arterien mit Verdickung der Intima und Thrombose des Placentarraums („weisser Infarct").

Die centralen Arterien waren alle verändert und dem entsprechend fanden sich auch im grossen Placentarraum Erkrankungen, auf die ich zuerst eingehen muss.

Die Zotten liegen im Allgemeinen frei im grossen Placentarraum, die intervillösen Räume sind leer oder enthalten nur einzelne rothe Blutkörper. Vielerorts aber ändert sich das Bild; die intervillösen Räume sind dicht mit rothen Blutkörpern vollgepfropft, während die Zotten normal sind; an anderen Stellen

sind die Zotten selbst in ihrer ganzen Ausdehnung von rothen Blutkörpern angefüllt. Dabei sind ihre Contouren noch deutlich, aber die Stelle des Epithels nimmt eine homogene Substanz ohne Kerne ein und ihr Inneres ist ganz von rothen Blutkörperchen angefüllt, zwischen denen nur noch spärliche Bindegewebskerne sichtbar sind. Hier haben also Blutungen in die Zotten stattgefunden. Ihre Zwischenräume sind dann nicht leer, sondern von homogenem oder häufiger ästig-fasrigem Fibrin eingenommen mit einzelnen rothen Blutkörperchen in den Maschen.

Diese nämliche Zwischensubstanz findet sich nun auch in grösserer Ausdehnung in den intervillösen Räumen, ohne dass in die entsprechenden Zotten Blutungen stattgefunden haben. Aber die Zotten zeigen sonst mannichfache regressive Veränderungen. In geringeren Stadien, in den peripherischen Partien solcher Heerde ist das Zottenepithel noch deutlich sichtbar, aber die Kerne sind gequollen, vergrössert, weniger scharf contourirt und berühren einander, so dass das Bild eines rothen verschwommenen Streifens resultirt; dabei sind die Gefässe der Zotten noch deutlich blutgefüllt. Im Centrum, wo die regressive Veränderung weiter fortgeschritten ist, ist das Epithel der Zotten ganz verschwunden, oder an einzelnen Stellen klumpig zusammengedrängt. Die grösseren Zotten enthalten freilich auch hier noch gefüllte Gefässe, und um diese herum ihr normales Bindegewebe. Zotten kleineren Kalibers aber sind bedeutend verschmälert; sie zeigen, wenn parallel ihrem Verlauf getroffen, noch eine Längsstreifung, von Structurelementen ist aber nichts mehr zu erkennen, die Kerne nehmen keine Tinction mehr an, auch die Gefässe sind nicht mehr sichtbar. Daraus resultirt auf Schnitten das Bild eines gleichmässig, breitbalkigen, nicht scharf begrenzten Netzwerks — Fibrin — in dessen Maschen hellere, etwas gestreifte, längliche oder rundliche Felder — die veränderten Zotten — liegen.

Es sind dies also thrombotische Heerde im grossen Placentarraum. Schon bei der Betrachtung mit blossem Auge fallen sie sofort auf, in ungefärbten Schnitten als weissgelbe Flecke, die sich vom umgebenden normalen Zottenraum scharf abheben; auf gefärbten Schnitten sind sie diffus dunkler tingirt als die Umgebung. Die grösseren dieser Heerde messen bis

1 cm in den verschiedenen Durchmessern; ja sie können von der Serotina bis zum Chorion reichen. Meist gehen sie bis an die Serotina heran; ihr Fibrin geht dann direct in den oberen Fibrinstreifen über. Dies geschieht namentlich an den Oeffnungen der Arterien. Doch kommen hier noch andere eigenthümliche Verhältnisse vor, die ich eingehender schildern muss.

In einiger Entfernung, etwa 4 mm, von der Arterienmündung finden sich nehmlich regelmässig mitten zwischen den zur Seite gedrängten Zotten runde, scharf begrenzte Felder von etwa 5 mm Durchmesser, die schon für das blosse Auge durch ihre rothe Farbe auffallen. Sie werden begrenzt von mehreren Schichten dichten netzförmigen Fibrins mit rothen Blutkörpern in den länglichen Maschen; nach aussen schliessen sich Zotten an, die ohne Kernfärbung und ohne Gefässe durch ihre sehr geringe Dicke von allen übrigen sich unterscheiden: sie sind offenbar comprimirt, worauf auch ihr den Begrenzungen des Feldes paralleler Verlauf hindeutet; sie sind durch Fibrin zusammengebacken, das mit der Wand jenes Feldes zusammenhängt. Das Feld selbst ist von meist gut erhaltenen rothen Blutkörpern dicht angefüllt; nur finden sich in dem peripherischen Theil noch gebogen verlaufende Fibrinstreifen, welche verschiedene halbmondförmige Abtheilungen unvollständig abgrenzen und so ein concentrisches Aussehen bedingen.

In den ersten Schnitten, in denen diese Blutheerde sichtbar sind, liegen sie etwas entfernt von der Serotina: in den folgenden Schnitten nähern sie sich derselben, um sie an der Stelle einer Arterienmündung zu erreichen.

Constant sind nun diese zugehörigen Arterien verändert und zwar schon innerhalb der Muscularis. Eine ganz erhebliche Verdickung der Intima hat das Lumen verengt, während Adventitia und Media normal sind; jene kann das Achtfache der Dicke dieser beiden Membranen zusammen erreichen; das restirende runde Lumen ist auf einen geringen Bruchtheil des ganzen Querschnitts reducirt. So z. B. beträgt der Durchmesser einer Arterie (Lumen und Wand zusammen) 0,84 mm, davon kommen auf Media und Adventitia je 0,05 mm, auf die verdickte Intima 0,32 und 0,27 mm, und auf das Lumen 0,15 mm. Oft sind die Verdickungen nur einseitig, und es entstehen so Höcker, die in

das Lumen hervorragen, und wenn der Prozess weitergeht, auf eine schmale halbmondförmige Spalte reduciren. So kommt z. B. bei einer Arterie von 0,61 mm Durchmesser (Wand und Lumen zusammen) auf Adventitia und Muscularis 2×0,05 mm; auf die Intima der einen (gewucherten) Seite 0,28 mm, auf die der anderen 0,01 mm und auf das Lumen selbst 0,22 mm. Das Endothel ist noch überall erhalten und liegt direct auf der Innenfläche der verdickten Intima auf. Die Wucherungen selbst bestehen aus spindelförmigen Bindegewebszellen mit spärlicher Intercellularsubstanz; regressive Metamorphosen wie Verkalkung oder Verfettung konnte ich nicht nachweisen.

Vergleichen wir noch einmal die normalen Arterien, wie ich sie oben beschrieben habe, mit diesen durch Wucherung der Intima veränderten. Die normalen Arterien haben einen fast kreisrunden Querschnitt; Adventitia, Media und Intima bilden concentrische Kreise; so ist das Lumen ebenfalls fast kreisrund. Das Endothel der Intima liegt der Media direct auf. Die Dicke der ganzen Wand beträgt einen geringen Bruchtheil, $\frac{1}{1} - \frac{1}{12}$, des Durchmessers des Lumens. Die Arterien mit Endarteritis nun nehmen ebenfalls ein fast kreisrundes Feld ein von ungefähr der nämlichen Grösse. Adventitia und Media bilden ebenfalls concentrische Kreise und verhalten sich ungefähr, wie in den normalen Arterien, nur sind sie ein wenig stärker entwickelt als bei diesen. Die Intima aber ist in wechselndem Grade, aber stets sehr hochgradig concentrisch oder excentrisch verdickt. So wird das Lumen sehr klein und oft von unregelmässiger Gestalt. Der Einwand, dass hier nur Contraction der Media vorliege, fällt nach diesen Auseinandersetzungen weg. Diese Arterien scheinen zugleich in den oberen Schichten der Muscularis mehr gewunden zu verlaufen, als die normalen; wenigstens wird eine Arterie in einer viel grösseren Zahl von Durchschnitten getroffen.

Die Verdickung der Intima hört beim Eintritt in die Serotina auf, also so ziemlich an der gleichen Stelle, wo die Media schwindet und die Adventitia sehr dünn wird. Das Lumen wird demgemäss wieder kreisrund; es tritt in ihm netzförmiges und homogenes Fibrin, zugleich aber in der Umgebung der korkzieherförmigen Krümmung ebenfalls Fibrin auf. Bald ist es ein feinbalkiges Fibrinnetzwerk mit grösseren Maschen, bald dick-

balkiges mit schmalen Kanälen, bald wieder fast homogenes Fibrin, das an die Stelle des Decidualgewebes getreten ist. Nur an einzelnen Stellen sind die Kerne der grossen Decidualzellen und Rundzellen noch sichtbar. Ueberaus zahlreich aber finden sich in dem fibrinös degenerirten Gewebe rothe Blutkörperchen; einzeln oder in Gruppen erfüllen sie die Maschen des Fibrinnetzwerks in grösserer Ausdehnung. Stellenweise nun treten rothe Blutkörperchen in mächtigen Haufen in der Nähe der Arterie auf (Fig. 5), deren Lumina an Grösse oft weit übertreffend. Diese Haufen zeigen eine ganz unregelmässige Form und liegen in grossen, von Fibrin umsponnenen Hohlräumen; gelegentlich ist ein Zusammenhang mit der Arterie nachzuweisen. Es unterliegt also keinem Zweifel, dass hier ausgedehnte Blutungen in das fibrinös degenerirte Gewebe stattgefunden haben. Küstner, Rossier und Andere machen auch auf diese Blutextravasate in der Serotina aufmerksam.

Die Degeneration des Gewebes der ganzen Decidualerhebung macht sich nun auch an der in Windungen verlaufenden Arterie und speciell ihrer Wand geltend. So wird diese nur durch eine stärkere Entwickelung von fasrig-ästigem Fibrin gebildet, das circulär um das Gefäss herumverläuft. In diesem Fibrin sind im Beginn des Knäuels noch ursprüngliche Wandelemente, also Bindegewebsfasern und Rundzellen zu erkennen. Je mehr aber das Gefäss sich seiner Mündung nähert, um so spärlicher werden diese. Zugleich wird das Lumen unregelmässiger und weniger scharf begrenzt. Der Querschnitt einer Arterie nahe ihrer Mündung erscheint also als ein mehr oder weniger rundlicher, ganz von rothen Blutkörperchen erfüllter Raum, der durch circulär angeordnetes, fibrinöses Netzwerk nur mässig scharf von der Umgebung abgegrenzt ist (Fig. 3, 4, 5).

Der ganze arterielle Knäuel giebt natürlich, wie bei den normalen Arterien, eine Menge verschieden geformter Lumina auf den Schnitten (Fig. 5). Im Allgemeinen zeigen sie etwas grösseren Durchmesser, als die der normalen. Einige rundliche Lumina sind aber speciell durch auffallende Grösse vor den anderen ausgezeichnet, mit Durchmesser bis zu 3 mm. Es scheint nun aber, dass diese nicht einem einzigen Querschnitt der Arterie entsprechen, sondern durch Verschmelzung verschiedener naher

Querschnitte hervorgegangen sind. Eine solche Verschmelzung war ja wegen der fibrinösen Degeneration des Gewebes, das die einzelnen Querschnittslumina trennte, leicht möglich. In der That sehen wir in solchen grossen, bluterfüllten Lumina durch feines Fibrinbalkenwerk noch eine Andeutung einer Theilung in einzelne runde oder ovale Abtheilungen entsprechend den einzelnen, ursprünglichen Querschnitten. Oder das grosse Lumen hat noch eine spiralige Zeichnung im Innern und zeigt so an, dass es aus einer ganzen arteriellen Windung, deren Zwischenwand geschwunden, entstanden ist (Fig. 4). Diesen Verhältnissen entsprechend ist das Volum des von diesem grossen Verschmelzungslumen weg zur Mündung hinziehenden Gefässes wieder viel kleiner. Auch der Inhalt der Gefässe zeigt Verschiedenheiten. Bald besteht er ganz nur aus rothen Blutkörperchen, bald liegen diese nur den Rändern an, um die ganzen centralen Partien feinfaserigem oder homogenem Fibrin zu überlassen.

Ich recapitulire kurz: In einer Decidualerhebung, deren Gewebe fibrinös degenerirt und von Blutungen durchsetzt ist, verläuft die Arterie in korkzieherförmigen Windungen. Ihre Wand besteht nur aus streifig-faserigem Fibrin; gelegentlich ist sie geschwunden; so kann aus einer ganzen Windung ein einzelner Hohlraum entstehen, also auf Schnitten statt einer Anzahl Lumina ein einziges grosses. Hat eine solche Verschmelzung statt, so geht direct aus dem ihr entsprechenden, grossen Lumen das wieder schmälere Mündungsstück ab (Fig. 4), sonst aus einem der oberflächlichsten Lumina normaler Grösse (Fig. 5). Nicht weit davon liegt nun, wie oben beschrieben, im grossen Placentarraum der rundliche Blutheerd umgeben von comprimirten, durch Fibrin zusammengebackenen Zotten. In einer Anzahl aufeinander folgender Schnitte legt sich dieser nun direct an die Oberfläche der Decidualerhebung breit an. Diese oberflächlichsten Schichten der Decidualerhebung sind aber fibrinös so sehr degenerirt, dass sie keine Gewebselemente mehr erkennen lassen. Es findet deshalb um die Arterienmündung herum ein unmerklicher Uebergang statt zwischen der fibrinös degenerirten Serotina und dem fibrinösen Balkenwerk, das die Zotten zusammenbackend den Blutheerd umgiebt, so dass die Grenze zwischen beiden nicht mehr deutlich zu erkennen ist. In diesen Blutheerd geht

direct das Mündungsstück der Arterie, das, wie oben beschrieben, aus dem Knäuel kommt.

Auf dem Schnitte sehen wir deshalb aus einem grossen, durch Verschmelzung entstandenen oder einem kleineren einfachen Lumen in der Decidualerhebung in meist leicht S-förmiger Krümmung ein Gefäss abgehen. Dieses durchzieht die fibrinös degenerirte Grenzschicht und gelangt in den Blutheerd, der sich so wie eine knopfförmige Endanschwellung des Gefässes ausnimmt (Fig. 4, 5). Dieses Mündungsstück verdient den Namen eines Gefässes nur insofern, als es ein mit rothen Blutkörperchen angefüllter, mehr oder weniger scharf begrenzter Kanal ist. Von typischen Wandelementen ist gar keine Rede mehr, die seitliche Begrenzung geschieht durch fast homogenes Fibrin. Der Durchmesser dieses Mündungsstücks, der im Durchschnitt 0,5 mm beträgt, bleibt sich im Verlauf ungefähr gleich. Oft ist die Uebergangsstelle in den Blutraum trichterförmig ausgeladen, und dieser Erweiterung kann eine geringe Einschnürung vorangehen.

So gelangt also die Arterie von der Muscularis bis in den Placentarraum; die Mündung geschieht freilich nicht frei in diesen, sondern in einen abgeschlossenen Raum, der von Zotten, die durch Fibrin zusammengebacken sind, abgegrenzt ist.

Auch was die Lage des Mündungsstücks anbelangt, existiren hier Verschiedenheiten gegenüber den normalen Arterien. Dort hatte die Mündung immer am seitlichen Abhang einer Decidualerhebung statt, und das Mündungsstück der Arterie zog horizontal gegen diese Stelle hin. Hier dagegen liegt die Mündungsstelle meist auf der Höhe eines Fortsatzes, und das Mündungsstück steigt fast senkrecht (Fig. 4) zu ihr empor.

Schluss.

Nach der vorliegenden Untersuchung gestalten sich also die Verhältnise der Blutcirculation im grossen Placentarraum folgendermaassen. Die arteriellen Mündungen sind in der Mitte der Placenta am zahlreichsten, gegen den Rand hin nimmt ihre Zahl ab: in einer peripherischen Randzone von mehr als 1 cm Breite fehlen sie ganz. Umgekehrt verhalten sich die Venenmündungen; ihre Zahl wächst gegen den Rand hin, da-

selbst kommen noch die zahlreichen Mündungen des venösen Randsinus hinzu. Die Venenmündungen liegen meist in Vertiefungen der Serotinaloberfläche, die der Arterien stets in wulstigen Erhebungen derselben und zwar an ihrem seitlichen, gegen den Rand der Placenta hinsehenden Abhang, oder auf ihrer Höhe. Ersteres ist in meinem Präparat für die normalen, letzteres für die endarteritisch veränderten Arterien der Fall. Deshalb hat bei den ersteren der Blutstrom in den intervillösen Räumen eine der Serotinaloberfläche ziemlich parallele Richtung, und geht vom Centrum nach dem Rande hin. Bei den letzteren aber, die senkrecht die oberste Schicht der Decidua durchsetzen, behält er diese senkrecht ansteigende Richtung und das Blut fliesst hier direct von der Decidualoberfläche gegen das Chorion hin. Das war natürlich nur der Fall, so lange die intervillösen Räume hier noch nicht thrombosirt waren.

Die aus meiner Untersuchung resultirende Anschauung der Verhältnisse des Blutstroms in der Placenta stimmt also — abgesehen von den durch die Infarcte bedingten späteren Modificationen — vollständig mit der Ansicht Nitabuch's überein. Ich kann dagegen nicht ganz Kölliker beistimmen, welcher die Arterien auf den Septa der Cotyledonen ausmünden lässt. Andererseits aber ergiebt sich aus meinen Untersuchungen ein wichtiger Beitrag zur pathologischen Anatomie der Placenta. Die von mir beschriebenen Veränderungen im grossen Placentarraum sind identisch mit demjenigen, was bald als Fibrinkeil, bald und in den letzten Jahren mit Vorliebe als weisser Infarct bezeichnet wird. Es ist dies — von Verkalkungen und Verfettungen abgesehen — die häufigste Veränderung, die in der Placenta zur Beobachtung kommt. Bedeutung und Genese liegen für den vorliegenden Fall, wie mir wenigstens scheint, klar und offen vor.

Die Veränderung besteht wesentlich darin, dass die Zotten durch Fibrin zusammengebacken sind. Freilich zeigen die Zotten selbst auch Veränderungen. Indessen alle diese Veränderungen laufen nur auf Nekrose hinaus, also: Verwaschene Zeichnung der Kerne ihres Epithels, bis zu vollständigem Verlust der Färbefähigkeit, das gleiche an den Kernen ihres Stromas; das Schwinden der Gefässe in den kleineren Zotten, ohne entzündliche Veränderung der Gefässwand oder des umgebenden Stromas. Und

diese Erscheinungen sind am ausgesprochensten im Centrum des „Infarcts"; in seiner Peripherie finden wir zahlreiche Zotten mit guter Kernfärbung in Stroma und Epithel, sowie auch mit offenen Gefässen. Daraus geht erstens hervor, dass die Veränderungen im Centrum am ältesten sind und zweitens, dass die Ursache der Gerinnung nicht in einer primären Nekrose der Zotten zu suchen ist. Die Zottenstämme haben auch, wenn sie im Centrum der Heerde eingeschlossen sind, vollständig durchgängige Gefässe, irgend eine Veränderung in ihrem Gewebe, eine Periarteritis ist nicht nachzuweisen.

Dagegen ergiebt sich das constante Zusammentreffen von Verdickung der Intima und Verengerung des Lumens an den mütterlichen Arterien, soweit sie noch eine Media haben, und von Thrombosen in ihrem Gebiet. Das Alter der endarteritischen Prozesse ist nicht genau zu bestimmen: jedenfalls liegt hier ein abgeschlossener Prozess vor, dessen Anfänge Jahre zurückdatiren können und der wohl nicht erst in den letzten Monaten der letzten Schwangerschaft entstanden ist. Die Thrombosen sind jedenfalls jungen Datums, denn in ihrer Peripherie finden wir die Zotten mit normaler Kernfärbung und selbst im Centrum zeigen einige grosse Zottenstämme wenigstens am Stroma noch kein Zeichen von Nekrose.

Eigenthümlich ist der runde Heerd von rothen Blutkörperchen, der sich vor der Mündung der Arterie findet. Die Blutkörperchen sind darin zum grossen Theil unverändert und, da die den Heerd in concentrischen Lagen umgebenden Zotten auf das Evidenteste comprimirt sind, so ergiebt sich daraus der Schluss, dass noch während der Entstehung der Thromben in den intervillösen Räumen das arterielle Blut in diesen Heerd einströmte. Es lässt sich nicht einmal mit Bestimmtheit sagen, ob nicht noch im Momente des Todes ein Theil dieser Blutmasse sowie die Blutsäule, die von der Arterienöffnung zu ihm führt, flüssig gewesen ist.

Danach würde sich also mit grosser Wahrscheinlichkeit folgende Auffassung des ganzen Prozesses ergeben. Die Endarteriitis, die das Lumen der Arterie in der Muscularis uteri bedeutend verengte und unregelmässig gestaltete, verlangsamte den Blutstrom erheblich und begünstigte so in hohem Maasse eine Gerinnung des

Blutes im grossen Placentarraum. Der sogenannte weisse Infarct der Placenta ist daher in jene grosse Klasse von Thrombosen zu setzen, bei welchen eine Schwächung des Blutstroms als prädisponirende Ursache eingewirkt hat. Die erste Gerinnung trat wahrscheinlich entfernt von der Mündung der Arterie im Placentarraum da auf, wo die Triebkraft des Blutes schwach ist und wuchs dann allmählich gegen die Arterie hin. Diese selbst verengerte sich auch etwas durch mässige Ablagerung von Fibrin auf ihre Wand, aber jedenfalls hat in dem noch freien Theil des Lumens das Blut noch etwas länger circulirt, und in dem grossen Thrombus die eigenthümliche runde Höhle gebildet, die wie eine knopfförmige Endanschwellung der Arterie erscheint.

Die meisten der Forscher, die sich überhaupt über diesen Gegenstand ausgesprochen haben, suchten die Ursache in einer Veränderung der fötalen Gefässe. Mayer[1]) (1869) nimmt Bindegewebsneubildung, welche entweder von der Decidua serotina oder der Adventitia der fötalen Gefässe ausgeht, als ursächliches Moment an. Ackermann[2]) und Hoffmann[3]) constatiren eine „Periarteriitis fibrosa multiplex“ der fötalen Gefässe. Diese hat durch Verengerung und Verschliessung des Lumens Anämie und Coagulationsnekrose der Zotten zur Folge, und das verursacht Gerinnung in den intervillösen Räumen. Im Wesentlichen schliessen sich Küstner[4]), Wiedow[5]) und Cohn[6]) an Ackermann an. Demgegenüber heben Fuoss[7]) und Rossier[8]), deren

[1]) Ueber Bindegewebsentwickelung in der Placenta. Virchow's Archiv. 1869. Bd. 45.

[2]) Der weisse Infarct der Placenta. Virchow's Archiv. 1884. Bd. 96.

[3]) Untersuchungen über den weissen Infarct der Placenta. Inaug.-Diss. Halle 1882.

[4]) Zur Anatomie des weissen Infarctes der Placenta. Virchow's Archiv. 1886. Bd. 106.

[5]) Ueber den Zusammenhang zwischen Albuminurie und Placentarerkrankung. Zeitschr. für Geburtshülfe und Gynäkol. Bd. XIV. Heft 2.

[6]) Ueber das Absterben des Fötus bei Nephritis der Mutter. Zeitschr. für Geburtshülfe und Gynäkol. Bd. XIV. Heft 2.

[7]) Beiträge zur pathologischen Anatomie der Placenta. Inaug.-Diss. Tübingen 1888.

[8]) Klinische und histologische Untersuchungen über die Infarcte der Placenta. Inaug.-Diss. Basel 1888.

Arbeiten mir erst kurz vor Abschluss meiner Untersuchung zu Gesichte kamen, mit aller Bestimmtheit hervor, dass sie eine Periarteritis an den fötalen Gefässen nicht gesehen haben, dass das Lumen der Gefässe in den Zottenstämmen innerhalb der Infarcte nicht verschlossen und ihre Wand nicht verdickt sei. In dieser Beziehung stimme ich also mit den beiden letzteren überein. Rossier ist noch einen Schritt weiter gegangen. Er macht ganz besonders auf rundliche Blutheerde zwischen den Zotten aufmerksam, die übrigens auch von Küstner und Cohn mehrfach gesehen wurden. Er konnte sie ebenso wie auch Küstner bis in die Decidua hinein verfolgen und beschreibt ferner mütterliche, thrombosirte Gefässe in der Decidua; über einen allfälligen Zusammenhang derselben mit den Blutheerden spricht er sich nicht weiter aus. Für mich besteht kein Zweifel, dass die Blutheerde im Zottenraum, die Küstner und Rossier sahen, eben diesen knopfförmigen Endanschwellungen des arteriellen Blutstroms entsprechen. Da die beiden Forscher aber nicht mit Schnittserien arbeiteten, konnten sie die Beziehung der Blutheerde zu den Decidualgefässen nicht klar erkennen. Rossier schreibt denn auch: „Sollten spätere Untersuchungen — und es würden besonders Zerlegung der Infarcte in Serienschnitte in Betracht kommen — diese Beobachtungen auf weitere Fälle ausdehnen, so würde damit der Schwerpunkt in der Frage über die Entstehung der Placentainfarcte von den fötalen auf die mütterlichen Gefässe verlegt werden". Man sieht, dass Rossier's Vermuthung mit den Ergebnissen meiner Untersuchung vollständig übereinstimmt. Seine Erwartung, dass an Serienschnitten die Angelegenheit vollständig aufgeklärt werden würde, ist, wie ich glaube sagen zu dürfen, durch meine Untersuchung, die ohne Kenntniss seiner Arbeit begonnen wurde, erfüllt worden.

Ich muss noch einen Punkt berühren. Mein Präparat stammt, wie oben genauer angegeben, von einer Patientin mit hochgradiger Nephritis. Fehling[1]) hat zuerst auf das häufige Vorkommen von Placentarinfarcten bei Nephritis aufmerksam gemacht. Wiedow, Cohn, Fuoss und Rossier bestätigen

[1]) Ueber habituelles Absterben der Frucht bei Nierenerkrankung der Mutter. Arch. für Gynäkol. Bd. XXVII. Heft 2.

dasselbe durch weitere Untersuchungen. In dieser Beziehung schliesst sich auch meine Arbeit den obigen an. Es wäre nunmehr eine weitere Frage, inwiefern die Endarteritis mit der Nephritis zusammenhängt. Darüber in diesem Fall zu discutiren, halte ich nicht für zweckmässig. Ich hebe nur hervor, dass recht wohl auch bei Gelegenheit der frühern Schwangerschaft sich Thromben in den Arterien gebildet haben könnten und dies später durch sogenannte Organisation zur Entstehung der endarteritischen Veränderungen Veranlassung gegeben hätten. Zur Annahme von Syphilis liegt kein Grund vor. Dass aber die in syphilitischen Placenten so häufigen Thromben auf gleiche Weise entstehen mögen, ist von selbst einleuchtend.

In wie weit die Ergebnisse meiner Untersuchung zu verallgemeinern, d. h. auf alle Thrombenbildungen in den intervillösen Räumen, auszudehnen sind, ist eine Frage, die sich begreiflicherweise jetzt noch nicht ganz sicher entscheiden lässt. Doch liegen schon Thatsachen vor, die eine solche Verallgemeinerung als nicht statthaft erscheinen lassen.

Das Folgende, was ich nach dieser Richtung zu bemerken habe, stützt sich nicht auf eigene Beobachtung in meinem Fall, sondern auf Erfahrungen, die ich Herrn Prof. Langhans verdanke.

Die von mir beschriebenen thrombotischen Partien bestehen nur aus fötalen Zotten und Fibrin; grosszelliges deciduales Gewebe ist darin nicht enthalten; die benachbarte Serotina ist sogar fibrinös degenerirt. In anderen Fällen dagegen betheiligt sich das Decidualgewebe in hervorragender Weise an der Bildung der thrombotischen Partien, namentlich findet man sehr häufig, dass Decidualgewebe sie nach aussen gegen den grossen Placentarraum hin abschliesst und begrenzt. Besonders ist dies der Fall bei jenen Bildungen, die zu dem Namen des „Fibrinkeiles“ Veranlassung gegeben haben, die bei fast mathematisch dreieckiger Form mit schmaler Basis auf der Serotina aufsitzen, und ihre Spitze dem Chorion zukehren, meist ohne dasselbe zu erreichen. Schon makroskopisch ist die peripherische, grosszellige Schicht als ein transparenter Saum von ½ bis 1 mm Breite deutlich zu sehen, während das Centrum die weisse und trübe Beschaffenheit der Thromben darbietet. Die Erklärung für die

Entstehung dieser Thromben ist vielleicht in einer Beobachtung zu suchen, die in der Arbeit von Nitabuch niedergelegt ist. Sie schreibt: „Es kann nehmlich durch Emporwuchern der Serotina ein kleiner oder grösserer Theil des Placentarraums von beiden Seiten her abgegrenzt werden; er erscheint als eine mehr oder weniger grosse Bucht, welche weit in die Serotina hinein vorzuspringen scheint und mit dem grossen Placentarraum manchmal nur durch eine ziemlich kleine Oeffnung zusammenhängt. Häufig wird die letztere auf dem Schnitt nicht getroffen und dann sieht man in der Serotina ein annähernd rundes Feld von vielleicht mehreren Millimetern Durchmesser, welches ganz von Zotten eingenommen ist."

Es ist sehr leicht möglich, dass solche Buchten schliesslich ganz von Decidualgewebe überwuchert und dadurch gegenüber dem circulirenden Blute abgeschnitten werden. Nitabuch hat niemals weder Arterien noch Venen in solche Buchten einmünden sehen. In diesem Falle würde die eingeschlossene Zottenmasse, da das sie umgehende Blut nicht mehr erneuert wird, absterben, und das Blut selbst gerinnen. Es handelt sich in der Schilderung von Nitabuch allerdings zunächst nur um Räume, die in der Serotina gelegen sind; aber die Möglichkeit, dass dieses Emporwuchern auch weit in den Placentarraum hinein erfolgen kann, ist wohl zuzugeben.

Endlich muss ich noch auf einen Punkt aufmerksam machen. Ich habe oben beschrieben, wie in den obersten Schichten der Serotina besonders um die Arterienmündungen und Knäuel herum das ursprüngliche Decidualgewebe oft in grösserer Ausdehnung so fibrinös degenerirt, und dabei noch von unregelmässig geformten Haufen von rothen Blutkörperchen durchsetzt ist, dass von seiner ursprünglichen Structur gar nichts mehr zu erkennen ist. Solche Heerde fibrinöser Degeneration können manchmal recht ausgedehnt sein und dann besonders makroskopisch eine gewisse Aehnlichkeit mit den Thrombosen des Placentarraums haben, von denen sie sich nur durch das Fehlen von Zotten in ihrem Inhalt unterscheiden. Es scheint mir denn auch, dass manches von dem, was als „Infarct" innerhalb der Decidua — im Gegensatz zu denen im Placentarraum — beschrieben worden ist, hierhin gehören dürfte d. h. also einfach ein Product mehr

oder weniger ausgedehnter fibrinöser Degeneration in der Decidua ist.

Es ist mir eine angenehme Pflicht, meinem hochverehrten Lehrer, Herrn Prof. Langhans, hiermit meinen aufrichtigsten Dank für die gütige Anregung zu dieser Arbeit und der freundlichen Unterstützung bei derselben auszusprechen.

Erklärung der Abbildungen.

Fig. 1. 10/1. Normale Oeffnung einer Arterie. a Obere Grenze der Muscularis, b der Serotina, nach oben von derselben liegt der grosse, von den Zotten eingenommene Placentarraum. In der Serotina sind durch dunklere Schattirung angedeutet der obere Fibrinstreifen, welcher dieselbe nach dem Placentarraum hin abgrenzt, und der untere, mehrfach unterbrochen, welcher die Arterienlumina c und d mit zahlreichen Aesten umgiebt. c Durchschnitte durch den Knäuel der Arterie, welcher in einer beetartigen Erhebung der Serotina liegt. d Letzte Windung der Arterie, welche bei f ausmündet. Das Endothel reicht von rechts her auf beiden Wänden bis an die mit × bezeichneten Punkte. e Ein kleiner Seitenast, der im drittfolgenden Schnitt in den Placentarraum ausmündet. g Durchschnitt einer Vene, mit Zotten ausgefüllt, deren Mündung nach 40 weiteren Schnitten zum Vorschein kommt. Sie würde $1\frac{1}{2}$ cm links vom Rande der Zeichnung zu liegen kommen.

Fig. 2. 10/1. Trichterförmige Oeffnung einer Vene. a Obere Grenze der Muscularis, b der Serotina, der obere Fibrinstreifen ist stark ausgebildet und reicht zwischen die nächsten Zotten hinein. Das Venenendothel lässt sich von unten bis * verfolgen.

Fig. 3. 4/1. Durchschnitt durch den Rand der Placenta. a und b wie oben. c Randvene mit einer an ihrem linken Ende gelegenen Oeffnung d Chorion und Amnion. Am linken Rande der Serotina ist ein thrombosirter Arterienknäuel.

Fig. 4. 7/1. Mündung einer thrombosirten Arterie. a und b wie oben. In der Muscularis unterhalb des thrombosirten Theils der Arterie sieht man 1 Schrägschnitt und 3 dicht neben einander gelegene Querschnitte der Arterie: die dunkle äussere Wandschicht ist Media; nach innen von ihr die heller gehaltene verdickte Intima; dann das enge, etwas unregelmässige Lumen. Im Schrägschnitt ist das Lumen schon thrombosirt. c Kuglige erweiterte Stelle der Arterie, wahrscheinlich durch Zusammenfliessen zweier benachbarter Windungen entstanden. Von hier aus geht ein engeres, S-förmiges Rohr nach

dem Blutheerd d; die helleren punktirten Partien enthalten nur rothe Blutkörper, die dunkleren sind thrombosirt. Der Blutheerd ist an seinem Rande getroffen, seine grössere Mitte liegt der Arterienmündung nicht direct gegenüber; in Folge dessen ist der concentrische Verlauf der angrenzenden Zotten nicht deutlich. e Zottenstamm mit offenen Gefässen, die deutliche rothe Blutkörper enthalten. Die Thrombose der intervillösen Räume nimmt die linke, dunkler schattirte Hälfte ein. Von f nach rechts sind die intervillösen Räume frei.

Fig. 5. 7/1. Knäuel einer thrombosirten Arterie mit Mündung. Der linksseitige Rand des Bildes entspricht dem Rand des Schnittes. a und b wie oben. Die verwaschenen zahlreichen Flecke bei c stellen Extravasate dar. Die Arteriendurchschnitte sind dunkel gehalten und scharf begrenzt. d ist die ausmündende Windung, welche direct in den zwischen den Zotten gelegenen Blutheerd e führt. g gehört zu dem grossen Placentarraum und enthält Zotten. Der letztere ist von links bis f thrombosirt.

(Separatabdruck aus Virchow's Archiv für pathologische Anatomie und Physiologie und für klinische Medicin. 115. Band. 1889.)
Druck und Verlag von Georg Reimer in Berlin.

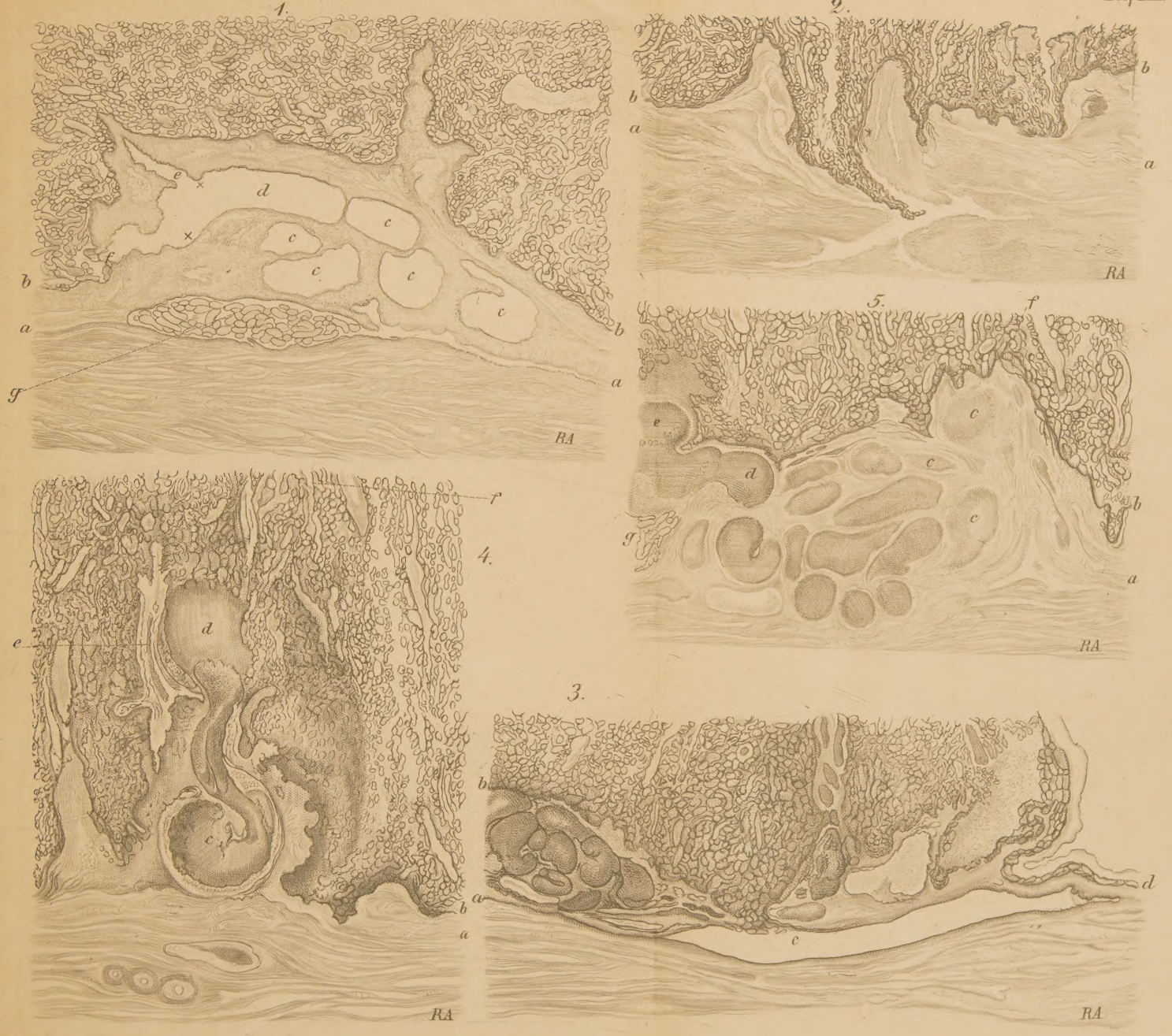
1.
2.
3.
4.
5.
RA
W. Grohmann sc.